PERIARTERIITIS NODOSA ALS FOLGE EINER STAPHYLOKOKKENSEPSIS NACH ANGINA.

INAUGURAL-DISSERTATION

ZUR

ERLANGUNG DER DOKTORWÜRDE

IN DER

GESAMTEN MEDIZIN

VERFASST UND EINER

HOHEN MEDIZINISCHEN FAKULTÄT

DER

KGL. BAYER. LUDWIG-MAXIMILIANS-UNIVERSITÄT

ZU MÜNCHEN

VORGELEGT VON

HANS v. BOMHARD

APPROB. ARZT AUS MÜNCHEN.

BERLIN

DRUCK VON GEORG REIMER

1908.

PERIARTERIITIS NODOSA ALS FOLGE EINER STAPHYLOKOKKENSEPSIS NACH ANGINA.

INAUGURAL-DISSERTATION

ZUR

ERLANGUNG DER DOKTORWÜRDE

IN DER

GESAMTEN MEDIZIN

VERFASST UND EINER

HOHEN MEDIZINISCHEN FAKULTÄT

DER

KGL. BAYER. LUDWIG-MAXIMILIANS-UNIVERSITÄT

ZU MÜNCHEN

VORGELEGT VON

HANS v. BOMHARD

APPROB. ARZT AUS MÜNCHEN.

BERLIN

DRUCK VON GEORG REIMER

1908.

Digitized by the Internet Archive
in 2026

https://archive.org/details/IA41548315_0082

Lebenslauf.

Ich, Hans v. Bomhard, Sohn des verstorbenen k. b. Generalleutnants Moritz v. Bomhard und seiner Ehegattin Elisabeth, geb. Schilling, bin geboren am 9. November 1882 zu München. Die Volksschule und das humanistische Gymnasium besuchte ich in München und in Landau in der Pfalz und erwarb mir das Reifezeugnis zu München am 13. Juli 1901. Hierauf besuchte ich die Universitäten München und Freiburg als Studierender der Medizin. Am Beginn des 11. Semesters unterzog ich mich mit Erfolg der ärztlichen Prüfung zu München. Die erste Hälfte des praktischen Jahres war ich an der Prosektur des Krankenhauses r. d. I. zu München beschäftigt, die zweite Hälfte am Eppendorfer Krankenhaus zu Hamburg.

Gedruckt mit Genehmigung der medizin. Fakultät der Universität München.

Referent: Obermedizinalrat Prof. Dr. von Bollinger.

Unter den Eintrittspforten pathogener Mikroben in den Organismus spielen die Gaumentonsillen eine sehr wichtige Rolle. Sehr viele Infektionskrankheiten werden durch Anginen eingeleitet, so z. B. Influenza, Masern, Scharlach u. a. m. Hierher gehören auch die noch nicht recht aufgeklärten Beziehungen zwischen Angina und Gelenkrheumatismus, Angina und Sepsis, Angina und Appendizitis. Derartige Folgeerscheinungen werden nicht allzu selten nach leichten Erkrankungen der Tonsillen beobachtet, die manchmal der Beobachtung der Kranken sogar entgehen können. Die Organe, bei denen an häufigsten mit Angina Krankheitserscheinungen auftreten, sind die Nieren. Spuren von Eiweiß findet man während des febrilen Stadiums im Harn fast immer. Daß es sich dabei nicht nur um eine febrile Albuminurie handelt, geht daraus hervor, daß auch nach Abheilung der lokalen Erkrankung an den Tonsillen noch längere Zeit Eiweiß, wenn auch nur in Spuren nachgewiesen werden kann. Vielfach schließen sich diesen leichten Albuminurieen chronische Entzündungszustände der Nieren an. Im folgenden will ich mit Erlaubnis des Herrn Privatdozenten Prosektor Dr. Oberndorfer einen Fall berichten, bei dem sich nach Angina eine Staphylokokkensepsis entwickelte mit besonderer Beteiligung der Nieren. Die mikroskopische Untersuchung der Organe führte dann zur Diagnose Periarteriitis nodosa.

Auszug aus der Krankengeschichte.

M., Christoph, 16jähriger Schlosserlehrling, wird am 7. Januar 1907 in das Schwabinger Krankenhaus zu München aufgenommen. Die Anamnese ergibt, daß Patient vor etwa sechs Jahren Scharlach gehabt hat, sonst will er immer gesund gewesen sein. Seit drei Tagen bestehen Schluckbeschwerden.

Die Untersuchung der Mund- und Rachenhöhle ergibt folgendes: Rachenschleimhaut geschwellt und gerötet; linke Tonsille beträchtlich geschwellt, keine Pfröpfe. Die Sprache ist anginös. Urin ohne Besonderheiten.

Diagnose: Angina catarrhalis.

12. I. Links ist Patient beschwerdefrei, dagegen sind rechts Schmerzen aufgetreten. Die rechte Tonsille ist intensiv geschwellt und gerötet.

18. I. Patient ist frei von Beschwerden; der Rachen ist rein. Allgemeinbefinden gut.

Nachdem Patient zehn Tage außerhalb des Krankenhauses zugebracht, wird er neuerdings am 28. I. aufgenommen. Der Kranke klagt über heftige Kreuzschmerzen und allgemeines Krankheitsgefühl. Bei der Untersuchung fällt vor allem die Gedunsenheit des Gesichtes auf, speziell das Lidödem. Herz und Lungen sind ohne pathologischen Befund.

Die Untersuchung des Urins ergibt: spez. Gew. 1016 g, Menge 800 g, Albumen + über 2‰, Blut +, mikroskop. zahlreiche hyaline und granulierte Zylinder, rote Blutkörperchen, Nierenepithelien.

Diagnose: Nephritis parenchymatosa acuta.

Therapie: Täglich warme Bäder und Schwitzen, Milchdiät, strenge Bettruhe, Wildunger Wasser. In den folgenden Tagen wechseln die Urinmengen von 200 bis 400 ccm der Eiweißgehalt von 1,5 bis 2‰. Blut immer +.

29. I. Patient hat wiederholt erbrochen und über heftige Schmerzen in der linken Nierengegend geklagt. Große Unruhe. Patient ist kaum zum Schwitzen zu bringen. Seit dem ersten Tage Sehstörungen und Atemnot. Über der linken Lunge hört man über dem oberen Teil des Unterlappens Kompressionsatmen, unterhalb davon besteht Dämpfung und abgeschwächter Stimmfremitus. Das Gesichtsödem ist etwas gebessert. An den Extremitäten besteht mäßiges Ödem.

31. I. Pleura-Probepunktion links unten positiv, ergibt leicht getrübtes seröses Exsudat; mikroskopisch ziemlich viel Leukocyten.

5. II. Eiweißgehalt des Urins 5‰, Ödeme noch vorhanden. Diurese gebessert 1300. Pilokarpin wird subkutan appliziert.

16. II. Verschlechterung des Allgemeinbefindens. Diurese sehr gering. 300. Ödeme sehr stark, Eiweißgehalt des Urins 6‰; täglich Erbrechen. Die Sehstörungen sind wieder geschwunden.

19. II. Sämtliche Diaphoretica versagen, Nachts heftige Schmerzen, öfters Erbrechen, Puls schlecht. In der Frühe Agone.

19. II. Morgens 9 Uhr Exitus letalis.

Die Sektion ergab folgendes:

Kräftig gebauter, männlicher jugendlicher Körper mit sehr blassen Hautdecken und blassen sichtbaren Schleimhäuten. Hautdecken stark ödematös. Die Totenzeichen sind vorhanden. Die kräftige Muskulatur ist intensiv ödematös durchtränkt, ebenso das subkutane Fettgewebe. Aus der Bauchhöhle ergießt sich eine ziemlich reichliche Menge klarer, seröser, dunkelgelber Flüssigkeit. Die Serosa der Därme sowie das Peritoneum parietale sind glatt und glänzend. Der Wurmfortsatz ist frei beweglich, durchgängig. Die Leber überragt mit ihrem rechten Lappen den Rippenbogenrand etwa drei Finger breit. Der Magen ist in seinem Fundusteil schräg, im Pylorusteil quer gestellt.

Zwerchfellstand links oberer Rand der vierten Rippe, rechts unterer Rand der vierten Rippe.

Nach Wegnahme des Sternums ergießt sich aus beiden Pleurahöhlen eine sehr reichliche Menge dunkelgelber, seröser Flüssigkeit. In der linken Pleurahöhle etwa 300 ccm, rechts etwa 150 ccm. Beide Lungen sind frei, lassen

den Herzbeutel in großer Ausdehnung vorliegen. Im Herzbeutel etwa 100 ccm ebensolcher Flüssigkeit.

Die Lungen mit etwas getrübter Pleura und etwas vermehrter Konsistenz zeigen auf dem Schnitt eine rostbräunliche Verfärbung. Der Saftgehalt ist sehr stark vermehrt, der Luftgehalt entsprechend reduziert, der Blutgehalt sehr gering, nur in beiden Unterlappen relativ vermehrt. Die Bronchien und Bronchiolen zeigen Rötung der Schleimhaut und schaumig saftigen Inhalt. Die Hilusdrüsen sind anthrakotisch, sonst o. B.

Das Herz ist sehr groß, besonders in seinem linken Teil. Das Epikard ist stellenweise geringfügig getrübt, das subepikardiale Fett gut entwickelt. Der rechte Ventrikel ist gänseeigroß. Die Trabekel- und Papillarmuskeln sind kräftig entwickelt, die Fettmuskelgrenze ist scharf, der rechte Vorhof ist ohne Besonderheiten, die Klappen des rechten Herzens sind intakt. Der linke Ventrikel zeigt bedeutend verdickte Wandmuskulatur, wobei die Trabekel- und Papillarmuskeln stark abgeplattet sind. Der linke Vorhof ist ebenfalls sehr weit. Die Klappen sind zart, sehr gut beweglich. Im absteigenden Teil der Aorta zeigt die Intima längsverlaufende beetartige gelbe Fleckung.

Die Milz ist bedeutend vergrößert. Beim Versuch der Herausnahme reißt das Organ am oberen Pol ein und es ergießt sich aus dieser Öffnung eine dicke, zähflüssige, rotbraune, mit Bröckeln untermischte Flüssigkeit. Am Schnitt zeigt sich, daß fast das ganze Organ in eine Cyste umgewandelt ist, die mit der genannten Flüssigkeit angefüllt war; die Cystenwand wird gebildet von einer dünnen Schale noch erhaltenen Milzgewebes. Gegen den unteren Pol ist noch ein weißgelblicher, derber Saum Milzgewebes erhalten, der gegen die Erweichung ziemlich scharf abgegrenzt ist.

Zunächst werden die Gefäße präpariert, und es zeigt sich, daß die Arteria gastro-epiploica sinistra, die Arteria und Vena lienalis fast in ihrem ganzen Verlauf, mit einem, der Wand fest anhaftendem grauroten, gerifften Blutgerinsel verstopft ist. Die Vena portarum in ihrem Hauptstamm ist frei.

Die Leber ist im ganzen vergrößert, zeigt einzelne Zwerchfelleinkerbungen auf ihrer Oberfläche. Auf der Vorderfläche des rechten und linken Lappens zeigen sich zwei dunkelblaurote, etwa handtellergroße Stellen, die fast bis zum lig. suspensor. hepatis beiderseits reichen, prominierend gegen die übrige weißgelbe Kapsel. Auf dem Schnitt sind diese Stellen von blauroter Farbe und gegen das übrige Gewebe, das sehr anämisch ist und scharf erkennbare Zeichnung aufweist, vorspringend und scharf abgegrenzt. Die beschriebene Stelle zeigt Keilform, wobei die Basis durch die auf der Oberfläche erkennbaren Flecken gebildet wird. Auf der Oberfläche sind des weiteren noch kleinere dunkle Herde sichtbar, die beim Einschneiden etwa 1 cm ins Gewebe reichen und deutliche Keilform zeigen, Basis des Keils der Kapsel zugekehrt. Aus kleinen Pfortaderästen springen kleine graurote Blutgerinnsel vor, die der Wand fest anhaften. Vena und Arteria hepatica sind ohne Besonderheiten. Die Gallenblase enthält einen Eßlöffel zähflüssiger schwarzgrüner Galle. Der Ductus choledochus ist durchgängig.

Der Magen ist ohne pathologischen Befund, ebenso der Darm und die Nebennieren.

Pankreas ist von gehöriger Läppchenzeichnung, sehr blaß.

Beim Präparieren der Ureteren fühlen sich dieselben fast wie sklerosierte Arterien an, auffallend verdickt, völlig starrwandig. Beim Aufschneiden derselben ergießt sich, besonders links eine trübe, gelbe, leicht blutig gefärbte Flüssigkeit; das Lumen ist vornehmlich im unteren Teil, und zwar besonders links bedeutend verengt, die Schleimhaut völlig rauh und stark gerötet. Die Wand ist hochgradig verdickt. Beim Sondieren der Ureteren von ihren Mündungen aus bleibt die Sonde haften.

Die Blase ist stark kontrahiert, enthält nur wenige Tropfen dunkler gelber Flüssigkeit. Ihre Schleimhaut ist sehr blaß.

Beide Nieren sind erheblich vergrößert; die Fettkapsel ist gut entwickelt, die Fibrosa nur stellenweise adhärent, sonst gut abziehbar. Die Oberfläche ist glatt, graurot, buntgefleckt, indem dunkelrote Stellen mit grauroten oder gelblichen abwechseln. Die Konsistenz ist weich. Am Schnitt zeigt das Organ dieselbe Färbung, die Rinde ist erheblich verbreitert mit verwaschener Zeichnung von gelblichen Streifen, die vom Mark ausgehen, durchsetzt. Die Glomeruli sind makroskopisch sichtbar. Die Schleimhaut des Nierenbeckens ist ebenso verändert wie die der Ureteren.

Das Schädeldach ist dick, die Diploe ist gut erhalten. Im Sinus longitud. sup. etwas teils geronnenes, teils flüssiges Blut. Die subarachnoidale Flüssigkeit ist vermehrt. Am Schnitt zeigt das Gehirn spärliche Blutpunkte, die aber rasch zerfließen. Die Ventrikel sind etwas erweitert, mit klarer, vermehrter Flüssigkeit gefüllt. Die Stammganglien, sowie Pons, Medulla und Kleinhirn sind ohne makroskopische Einlagerungen.

Die anatomische Diagnose lautet:

Hochgradige, doppelseitige Nephritis parenchymatosa hämorrhagica; hochgradige Pyelitis und Ureteritis mit enormer Wandverdickung und partieller Stenose, besonders des linken Ureters. Bedeutende Hypertrophie und Dilatation des linken Ventrikels; geringgradige fettige Degeneration der Aortenintima; septischer Infarkt der Milz mit totaler Erweichung. Thrombose der Arteria und Vena lienalis, teilweise auch der Arteria gastro-epiploica sinistra. Thrombose von Pfortaderästen mit roten Infarkten in beiden Leberlappen. Ascites, Hydrothorax beiderseits, besonders links. Ödem der Lungen und teilweise Atelektase. Ödema und Anasarca universale; geringes Oedem des anämischen Gehirns.

Milz und beide Nieren wurden bakteriologisch untersucht; es wurde auf Bouillon und Agar abgeimpft. Das Ergebnis der Kulturen war nach einem Wachstum von 15 Stunden Staphylococcus albus. Ein Agarröhrchen der rechten Niere blieb steril, ein Bouillonröhrchen der Milz zeigte Vermischung mit Bact. coli commune. Aus beiden Nieren, Ureteren, Leber, Herz, thrombosierten Arterien und Venen wurden Stücke in Formol und Kayserling gehärtet, in Paraffin eingebettet und dann geschnitten. Doppelfärbungen wurden vorgenommen mit Hämatoxylin-Eosin, Weigert, van Gieson; Fibrinfärbung nach Benda, Kockel; Elastin nach Weigert. Bakterienfärbung mit Methylenblau bzw. nach Gram.

Zuerst wurde die Niere mikroskopisch untersucht, und zwar stammten die Schnitte aus verschiedenen Stücken der Rinde und des Markes. Schon bei schwacher Vergrößerung erkennt man, daß neben den Harnkanälchen vornehmlich die Glomeruli erkrankt sind. Wir finden das Bild der Glomerulonephritis. Neben vereinzelten noch erhaltenen sehen wir sowohl das Endothel der Blutkapillaren wie das Epithel der Bowmann schen Kapsel verändert. Die Endothelien sind teilweise degeneriert, teilweise im Zustand der Proliferation. Im Innern der Kapillarschlingen befinden sich neben den Blutzellen Kerne der Endothelien mit Teilungsfiguren, stark vergrößerte Kerne und Fragmente von abgestorbenen; in anderen Gefäßschlingen liegen außerdem hyaline Thromben oder zahlreiche weiße Blutkörperchen. Daneben sind die Epithelien der Bowmann schen Membran hochgradig verändert. Die Kapsel ist stellenweise vollständig bindegewebig, konzentrisch geschichtet, wobei diese konzentrischen Schichten zuweilen eine Mächtigkeit erreichen, die der Dicke des Glomerulus entspricht; teilweise springt die Kapsel auch in den Glomeruli septumartig zwischen den einzelnen Schlingen hervor. An anderen Stellen findet man die genannten Bindegewebsschichten auseinandergewichen durch Blutungen, die dazwischen hinein stattgefunden haben. Einige Gefäßschlingen erscheinen völlig nekrotisch. Die Endothelien fehlen, die Kapillarschlingen sind mit geronnenen Massen angefüllt, miteinander verklebt, mit Eosin stark gefärbt. Manchmal bezeugen nur einzelne, mehr oder minder homogene, mit Eosin intensiv rot gefärbte Massen die Reste eines Glomerulus. Vielfach ist hierbei auch die Bowmann sche Kapsel stark verändert, in ein von Blutungen durchsetztes Granulationsgewebe umgewandelt.

Die Epithelien der gewundenen Harnkanälchen sind zum größten Teil völlig intakt mit deutlichen Kernen und erhaltener Basalmembran. Vereinzelt sieht man getrübte, geschwollene und nekrotische Epithelien. Im Lumen solcher Kanälchen liegen dann körnige Massen, noch erkennbare desquamierte Parenchymzellen, weiße Blutkörperchen; im Lumen der Kanälchen, deren Wand geringe Veränderungen aufweist, sieht man meist hyaline Massen. Dieselben Veränderungen finden wir auch an den geraden Harnkanälchen, nur in etwas geringerem Grade. Stellenweise sind in den Harnkanälchen auch sehr viele rote Blutkörperchen; diese Partieen fallen im mikroskopischen Bild auch durch eine beträchtliche Füllung und Erweiterung der Blutkapillaren auf. Das interstitielle Gewebe ist besonders im Bereich der Rinde, in der Umgebung der Glomeruli und kleineren Gefäße bedeutend vermehrt und vielfach knötchenförmig von zahlreichen Leuko- und Lymphocyten durchsetzt, darunter von auffällig vielen eosinophilen Leukocyten. Im Zentrum dieser Infiltrationsherde sind vielfach homogene, rotgefärbte Bänder oder Bandfragmente, offenbar die Reste von Gefäßen.

Am auffallendsten verhalten sich die kleinen Arterien der Niere. Als Paradigma der geringsten Veränderungen greife ich eine Arterie heraus, die im Bereich der Nierenrinde gelegen ist. Das Lumen des Gefäßes wird von einem Fibringerinsel ausgefüllt, das einzelne Leukocyten einschließt. Das Endothel der Intima ist intakt, ebenso Elastica externa und interna, wie die Vergleichs-

färbung auf elastische Fasern nach Weigert zeigt. Die Media dazwischen fällt schon bei schwacher Vergrößerung durch ihre lebhafte Rotfärbung im Hämatoxylin-Eosinschnitt auf. Bei starker Vergrößerung erkennt man die Muskelkerne deutlich, jedoch zwischen den Muskelfasern, besonders den mehr nach außen zu gelegenen, treten rundliche und ovale Lücken auf, so daß das Gewebe aufgelockert erscheint. In der Adventitia sind zahlreiche Rundzellen eingelagert, die vorwiegend dem Typus der Lymphocyten entsprechen. Diese Veränderungen entsprechen offenbar dem Beginn der Erkrankung.

Die meisten kleinen Arterien zeigen viel weiter fortgeschrittene Umgestaltungen. Ein weiteres Beispiel: Das Lumen der Arterie ist fast völlig leer. Die Intima ist erkennbar; beide elastischen Membranen sind in ihrer Kontinuität mehrfach lückenhaft durchbrochen. Die Muskelhaut fällt auf durch ihre enorme Tinktionsfähigkeit für Eosin. Die Muskelkerne sind nur noch vereinzelt vorhanden, d. h. mit deutlich erhaltener Struktur, mehrfach nur mehr als Fragmente. Die Muskelfasern selbst sind nicht mehr getrennt zu erkennen, sondern konfluieren zusammen zu einer homogenen, strukturlosen Masse. Die Adventitia ist sehr intensiv verbreitert und durchsetzt, hauptsächlich von Lymphocyten, vereinzelten Leukocyten und spindeligen Bindegewebszellen. An einer Stelle des Gefäßes nun setzt sich das rotgefärbte Mediagewebe strahlenförmig, völlig homogen in die Maschen der Adventitia fort. Ein weiterer Vergleichsschnitt, nach Weigert-Benda auf Fibrin gefärbt, zeigt, daß sich sowohl die Media, wie die in die Adventitia ziehenden Strahlen fast größtenteils blau gefärbt haben, also Fibrin sind. Die Intensität der Blaufärbung nimmt von innen nach außen beinahe gleichmäßig zu. Andere Arterien zeigen die genannten Veränderungen der Media in noch höherem Grade, derart, daß die Muskelhaut fast völlig homogenisiert ist und in ihrer ganzen Zirkumferenz mit den genannten strahligen Ausläufern in die gewucherte Adventitia hineinreicht. Die Elastica externa ist in diesem letztgenannten Falle fast gar nicht mehr nachzuweisen. Die Elastica interna zeigt breite Lücken, an deren Rand sie meist etwas aufgebogen ist. Die kleineren elastischen Elemente innerhalb der Media fehlen dagegen immer. Auf Längsschnitten beobachtet man, daß diese Veränderungen nicht gleichmäßig in der ganzen Ausdehnung der Gefäße vorhanden sind, sondern fleckenförmig in verschiedener Intensität bestehen, mitunter von nahezu normalen Teilen unterbrochen sind.

Stellenweise ist die Media in ihrem inneren Teil fast völlig erhalten, nur der äußerste Teil wird als homogener, intensiv rot gefärbter Ring sichtbar, ebenfalls wieder mit Ausläufern in die Umgebung ausstrahlend. Die genannten Veränderungen der einzelnen Gefäßschichten sind nun nicht in allen Fällen in den bezeichneten zusammengehörigen Graden vorhanden, sondern man findet mitunter auch eine stark gewucherte und infiltrierte Adventitia, ohne daß die Media wesentlich pathologisch verändert ist; andererseits ist auch die Intima beteiligt, in Form von Auflockerung und Proliferation der Endothelien, ohne daß dabei, wenn man ein Fortschreiten des Prozesses von außen nach innen annimmt, Adventitia und Media um so intensiver verändert wären.

Neben dieser charakteristischen Mes- und Periarteriitis, auf die ich bei Beschreibung des mikroskopischen Bildes der erkrankten Ureterenwand noch eingehen werde, zeigen beide Nieren den pathologischen Befund der Glomerulonephritis, Degenerationsprozesse, sowie Wucherungsvorgänge der Kapselephithelien und Gefäßendothelien, Wucherung des interstitiellen Gewebes, besonders in der Umgebung der Glomeruli und Gefäße, sekundär Degeneration der Harnkanälchenephithelien. Diese spezielle Form der Nephritis wird meist als Begleit- oder Folgeerscheinung von Infektionskrankheiten, vornehmlich bei Scarlatina angegeben. Patient hat vor 6 Jahren Scharlach durchgemacht, und so könnte man annehmen, daß die völlig bindegewebigen Glomeruli das Residuum einer postskarlatinösen Nephritis sind, bzw. bei der neuen Infektion die Niere als Locus minoris resistentiae wieder in dieser spezifischen Weise erkrankte. Auch die patologischen Veränderungen an den kleinen Arterien finden wir in der Literatur angegeben. Crooke spricht von einer Arterienverdickung bei Scharlachnephritis. Klein nennt den Vorgang eine hyaline Degeneration der Arterien: Aufrecht beschreibt hochgradige Rundzelleninfiltration um die Gefäße in Niere, Leber und Milz. Fischl bezeichnet diese Veränderungen als Kombination von Periarteriitis und Mesarteriitis, allerdings bei intakter Intima.

Die weitere Untersuchung anderer Organe ergab jedoch in unserem Falle, daß diese spezifische Arterienerkrankung auch in anderen Gefäßgebieten vorhanden war.

Hochgradige Veränderungen fanden wir an den Arterien der Ureterenwand. Wie schon das Sektionsjournal erwähnt, ist das Rohr auffallend stark verdickt, die Schleimhautoberfläche völlig uneben; die mikroskopischen Schnitte lassen die einzelnen Wandschichten nicht mehr deutlich erkennen. Das Epithel ist größtenteils zu Verlust gegangen. Die Submukosa ist ein ödematös gequollenes, schlecht färbbares Gewebe, das von zahlreichen prall gefüllten Kapillaren durchzogen wird. Vereinzelt findet man noch Kerne, offenbar polygonalen Epithelien angehörig. Die Muskularis ist ebenfalls nicht mehr in kontinuierlicher Schicht vorhanden, sondern von rundzellig infiltriertem Bindegewebe und Rundzellen durchsetzt und auseinandergedrängt. Hauptsächlich gruppiert sich die Infiltration um die schwer geschädigten Arterien herum. Als Beispiel diene eine kleine Arterie, die nahe der Schleimhautoberfläche gelegen ist. Die Adventitia ist bedeutend verdickt, eine entzündliche Proliferation des bereits vorhandenen Bindegewebes, daneben aber vornehm-

lich eine Infiltration mit weißen Blutkörperchen, speziell Lymphocyten, so daß sich die äußere Gefäßschicht ohne erkennbare Grenze in das umliegende, entzündlich gewucherte bindegewebige Stroma fortsetzt. Die Media hat sich mit Eosin hochrot gefärbt, ist beträchtlich verbreitert, völlig homogenisiert. Intakte Muskelkerne sind nicht mehr aufzufinden, nur mehr Fragmente derselben. An einer Stelle ist die Media nach außen vorgebuchtet und sendet rötlich gefärbte, strahlenförmige Ausläufer in die gewucherte Adventitia. Spezialfärbungen zeigen, daß sich diese homogene Masse als Fibrin erweist.

Beide elastischen Membranen fehlen fast völlig, nur die Elastica interna läßt noch einige spärliche Faserzüge erkennen. Die Intima als solche ist nicht mehr vorhanden. Das Lumen ist fast völlig thrombosiert, so daß nur mehr zentral eine enge Passage freibleibt. Der Thrombus besteht aus Fibrin; in seinen Randpartieen, der homogenen Media aufliegend, findet sich eine Wucherung spindeliger Zellen. In die Fibrinmassen des Thrombus sind zahlreiche Rundzellen eingelagert, meist einkernige, vereinzelt eosinophile. Vergleichen wir die mit Hämatoxylin-Eosin gefärbten Schnitte mit solchen nach Weigert, van Gieson, so zeigt sich, daß der intensiven Tinktionsfähigkeit für Eosin eine Färbung von Gelbrot bis Braunrot entspricht. An anderen Stellen finden wir diese Homogenisierung der Media nicht gleichmäßig, sondern nur in den äußeren Schichten, so daß einem inneren, noch nahezu normalen Abschnitt nach außen zu ein rotgefärbter homogener Ring anliegt.

Die kleineren Arterien der Nieren und Ureterenwand sind demnach derart geschädigt, daß die Adventitia mit Proliferation der vorhandenen Gewebselemente und Infiltration durch weiße Blutkörperchen auf die einwirkende Noxe reagiert. Die Media mit Koagulationsnekrose, beginnend mit Quellung, vielleicht mit Ausscheidung eines fibrinösen Exsudats.

In den Fällen stärkster Veränderungen fehlt die Intima meist fast völlig, das Gefäß ist dann mehr oder minder thrombosiert. Die Venen zeigen nahezu keine Veränderungen.

Bakterien ließen sich nur in der Ureterenwand mikroskopisch nachweisen. In mehreren Gefäßen finden wir, meist in der Randzone des Lumens, einzelne Kokken, 3 bis 4 an der Zahl, sowie in kleineren Häufchen.

Sehr interessante Veränderungen zeigen sich ferner an den größeren thrombosierten Arterien, der Art. lienalis und Art. gastro-epiploica sinistra. Als Beispiel für beide wähle ich die Milz-Arterie. Das Gefäßrohr ist prall gefüllt durch einen geschichteten roten Thrombus; hauptsächlich fädige, weniger körnige Massen sehen wir konzentrisch aneinander gelagert, Leukocyten und rote Blutkörperchen einschließend.

Der Thrombus sitzt der Wand fest auf, das Endothel fehlt größtenteils, die Elastica interna ist nur mehr in Resten vorhanden. Ungefähr ein Viertel der Gefäßwand-Zirkumferenz entbehrt der Intima völlig; ebenso fehlen hier die inneren Mediaschichten. Die äußere Mediaschicht und die Adventitia sind hier aneurysmatisch ausgebuchtet. Am Rande dieses Defektes ist die Intima mit den angrenzenden Mediaschichten spaltförmig an den tieferen Schichten abgehoben durch eine ausgedehnte Blutung. Gegen den Defekt hin hört die

Intima mit scharfer Grenze auf. Das Blut steht in direktem Zusammenhang mit den Thrombusmassen im Gefäßrohr. Die Media selbst ist vollständig aufgelockert, zwischen den einzelnen Muskelfasern sind große Lücken entstanden, die teilweise durch homogene, schwach rötlich gefärbte Massen ausgefüllt sind, zum größeren Teil jedoch durch Anhäufungen von Rundzellen, vorzüglich Lymphocyten. Von elastischen Fasern innerhalb der Media sind nur mehr wenig Reste vorhanden. Die Lamina elastica ext. fehlt völlig. An einzelnen Stellen hochgradigster Auflockerung der Media erscheint letztere völlig durchblutet. Peripherwärts der Adventitia zu werden die Muskelelemente immer schlechter erkennbar, d. h. schwach rötlich färbbare homogene Massen durchsetzt von Rundzelleninfiltration. An einer Stelle ist dieselbe so bedeutend, daß man förmlich von Abszeßbildung sprechen kann; hier überwiegen multinukleäre Leukocyten. Etwas entfernt von den Stellen der starken Media-Erkrankung zeigt das Gefäßrohr völlige Thrombosierung. Die Media ist hier völlig intakt, die elastischen Membranen gut erhalten. Der Thrombus ist von der Wand her von einer Wucherung jugendlichen Bindegewebes, kleiner spindeliger Zellen und kleiner dünner prall gefüllter Kapillaren durchsetzt. Zwischen dem jugendlichen Bindegewebe, das an einer Stelle bis zur Mitte des Thrombus vordringt, finden sich überall noch die zerteilten Gerinnungsmassen. Rundzellige Infiltrationen finden sich spärlich, meist am Rande des organisierenden Bindegewebes. Sehr charakteristisch zeigen sich hierbei wieder die kleineren Gefäße der Umgebung, speziell die kleinen Arterien. Wir finden gleichartige Bilder wie an den beschriebenen kleinen Gefäßen der Niere und Ureterenwand. Leuchtend rot gefärbte (Eosin-Hämatoxylinfärbung) homogene Media, starke Infiltration der Adventitia, ebenfalls in verschieden weit fortgeschrittenen Stadien.

Die thrombosierte Art. gastro-epiploica sinistra bietet im großen und ganzen die gleichen Bilder. An einer Schnittserie finden wir dabei eine sichtliche Vorbuchtung der Media nach außen, ohne daß eine nachweisbare Zerreißung der Gefäßwand stattgefunden hat. Der Thrombus der Vene zeigt an vielen Stellen vollständige Organisation, sehr starke Durchwachsung durch Kapillaren und jugendliches Bindegewebe, das von der Wand aus vordringt. Nur im Zentrum finden sich noch Reste des nicht organisierten Thrombus. Hie und da hat sich in der Mitte des organisierten Thrombus ein größeres von Endothel ausgekleidetes neues Lumen gebildet.

Der mikroskopische Befund des Herzmuskels ist folgender: Der Schnitt hat einen größeren Papillarmuskel des linken Ventrikels getroffen. Die Muskelzellen sind in ihren Grenzen und Kernen vollständig intakt erhalten, mit Ausnahme der Randpartieen. Hier werden die Kerne teilweise undeutlich, das Zellprotoplasma hell, mit Lücken und Körnchen, die Zellen im ganzen etwas vergrößert, stellenweise auch mit unscharfen Grenzen. Es handelt sich dabei also um eine beginnende fettige Degeneration des Myokards. Auch Zupfpräparate des frischen Herzmuskels ließen kleine Fetttropfen in den Zellen erkennen. Das interstitielle Gewebe ist nur in der Umgebung der Gefäße wenig vermehrt; an den kleinen Gefäßen lassen sich keinerlei Veränderungen nach-

weisen. Die Media der Koronararterien allerdings zeigt eine zwar geringgradige, aber doch qualitativ gleichartige Auflockerung der Muskelelemente wie die oben bei der Milzarterie beschriebene. Die beiden elastischen Membranen sind intakt erhalten.

Aus der Leber wurden Stücke ausgeschnitten, welche die Grenze des roten Infarktes und des benachbarten, makroskopisch nicht veränderten Gewebes zeigen. In dem Gebiet der thrombosierten Pfortaderäste finden wir eine hochgradige Blutfüllung der Zentralvenen und der Kapillarräume zwischen den Leberzellbalken.

Die Leberläppchen zeigen infolge dieser zentralen Stauung eine starke Atrophie der hier liegenden Zellbalken. Dieselben sind zum Teil von Fettvakuolen durchsetzt, meist gelblich pigmentiert.

Das interstitielle Gewebe ist nur um die kleinen Arterien herum vermehrt und die Gefäßwand hierdurch verbreitert. Media und Interna sind in ihren Bestandteilen unverändert vorhanden, nur einige Schnitte zeigen kleinere Arterien mit degenerierter bzw. fast vollständig homogenisierter Media. An diesen Gefäßen ist auch die Rundzelleninfiltration der Außenhaut ganz beträchtlich. Die Kapsel der Leber ist in keiner Weise verändert.

Fassen wir die bisher gewonnenen Tatsachen zusammen, so ergibt sich folgender Gesamtbefund. Ein jugendliches Individuum erkrankt, nachdem es sechs Jahre vorher Scarlatina durchgemacht hat, an doppelseitiger Angina, die innerhalb elf Tagen lokal abheilt. Nach zehn Tagen kommt Patient neuerdings in das Krankenhaus, und nun treten innerhalb weniger Tage die Symptome einer parenchymatösen Nephritis auf, die in 21 Tagen unter den Erscheinungen der schwersten Urämie zum exitus letalis führt. Die Sektion ergibt: hochgradige, doppelseitige Nephritis parenchymatosa hämorrhagica, Pyelitis und Ureteritis mit enormer Wandverdickung und partieller Stenose; Hypertrophie und Dilatation des linken Ventrikels; septischer Infarkt der Milz; Thrombose der Arteria und Vena lienalis, teilweise der Arteria gastro-epiploica sinistra. Thrombose von Pfortaderästen, Ödeme. Mikroskopisch finden wir in Nieren, Ureterwand, Leber die eigenartige Wandveränderung der kleinen Arterien, bestehend in Degeneration und Kolliquationsnekrose, Wucherung der Adventitia und schließlich auch Proliferation beziehungsweise Nekrose der Intima mit allmählicher Obliteration. An den thrombosierten größeren Arterien Quellung und Degeneration der Media und hochgradige Infiltration sämtlicher Wandschichten. Impfversuche von den Nieren und Milz ergeben Staphylococcus albus, im Schnitt werden in den kleinen Arterien der Ureterenwand Kokken nachgewiesen. Das ganze

Krankheitsbild muß demnach als Sepsis aufgefaßt werden, hervorgerufen durch Staphylococcus albus, der durch die Gaumentonsillen in den Organismus eingedrungen ist. Nach dem mikroskopischen Befunde handelt es sich zweifellos um eine, durch die Staphylokokkensepsis hervorgerufene Periarteriitis nodosa.

Im Jahre 1866 haben Kussmaul und Maier über eine bis dahin noch nicht beachtete Krankheit berichtet, die bei einem 27 Jahre alten Schneidergesellen zur Beobachtung kam. Ein vorher ganz gesunder Mensch erkrankte unter den Erscheinungen eines sklerotischen Marasmus, nach einigen Tagen zeigten sich die Symptome einer parenchymatösen Nephritis, und unter Lähmungs- und Reizerscheinungen, kolikartigen Leibschmerzen starb Patient nach vierwöchiger Krankheit. 4 Tage vor dem Tode waren unter der Haut von Brust und Bauch erbsengroße Knötchen aufgetreten. Die Sektion ergab an den verschiedensten Körpergebieten, den kleinen Arterien knospenartig aufsitzend kleine Knötchen von Mohnsamen- bis Hanfkorngröße. Mikroskopisch zeigte sich eine starke zellige Wucherung im Bereich der Media und Adventitia, während die Intima frei oder nur sekundär verändert war. Ein Teil der befallenen Arterien war aneurysmatisch erweitert, andere zeigten ein normal weites Lumen oder, meist im Zusammenhang mit Thrombenbildung, eine Verengerung. Bei der Erörterung der Ätiologie kommen die Verfasser zu keinem bestimmten Resultat. Es sei möglich, daß in der Niere das primäre unbekannte Irritans gleichzeitig auf Nierenarterien und Nierenparenchym gewirkt habe. Ähnlich mit dem bezeichneten Fall ist eine Publikation von Chvostek und Weichselbaum, wiewohl die Lokalisation der Veränderungen an den Arterien eine andere war und der knotige Charakter der Neubildung gegenüber aneurysmatischen Erweiterungen ganz zurücktrat. Bei einem 23 Jahre alten Soldaten finden die Forscher an den verschiedensten Arteriengebieten Aneurysmen, mikroskopisch dabei hauptsächlich die Intima erkrankt. Dieselbe ist hochgradig verdickt, weich, oft gallertartig, leicht abhebbar, so daß sie mehrfach einreißt und somit Media von Blut unterwühlt wird. Der Rest der Gefäßwand wird nach außen vorgebuchtet, also ein ganz ähnlicher Befund wie in meinen Fall an der Art. lienalis. Bezüglich der Ätiologie gelangen die Verfasser auf dem Wege der Exklusion zu dem Schluß, daß es sich um Lues handle, da kein anderes Moment, welches Entzündungen der Arterien verursache, in Betracht kommt. Dabei unterlassen die Verfasser nicht zu erwähnen, daß an der Leiche keine anderweitigen auf Syphilis zu beziehenden Veränderungen gefunden wurden.

Der Fall, den P. Meyer veröffentlicht, betrifft einen 24½ Jahre alten Sergeanten, der vor einem Jahr einen syphilitischen Infekt durchgemacht hatte. Patient erkrankte mit Fieber und rheumatischen Schmerzen, wurde allmählich hochgradig anämisch, magerte ab, Eiweiß trat im Urin auf, nebst wechselnden Ödemen an den Augenlidern und Fußgelenken. Nach 8—9 wöchigem Aufenthalt kam Patient unter hochgradigen Schmerzen im Abdomen zum Exitus. Die Sektion ergab multiple Aneurysmenbildung an den Arterien

der Abdominalorgane, sowie an den Kranzgefäßen und einzelnen Muskelarterien der Halsgegend. Die mikroskopische Untersuchung etwas größerer Knötchen zeigte, daß es sich um typische Aneurysmen handelte, in deren Bereich die Media eingerissen war, und der Verfasser gelangt zu der Ansicht, daß der Prozeß mit der Ruptur der Media begonnen hatte. Gleichartige Bilder wie in unserem Fall beschreibt Meyer an den miliaren und submiliaren Knötchen. Homogene Beschaffenheit der Gefäßwand, welche an Amyloid erinnerte, ohne dessen Reaktionen zu geben. Die Wand des Gefäßes scheint nur noch durch eine einzige dicke, glänzende Membran gebildet zu sein, jedoch waren hier und da noch Reste von verkümmerten Muskelfasern vorhanden. „Außerhalb der Media lag das eigentlich krankhafte Material", welches eine genau dem Arterienrohr konzentrische Zone bildete und aus ganz dicht zusammengedrängten runden Zellen und Kernen meistens mit verwaschenen undeutlichen Konturen bestand. Auch an diesen kleinsten Arterien glaubt Meyer an einzelnen Stellen eine Zerreißung der Media nachgewiesen zu haben und ist geneigt, die Zellwucherung im Bereiche der Adventitia von weißen Blutkörperchen abzuleiten, welche durch den Riß in die Adventitia vorgedrungen sein sollen. Dementsprechend glaubt der Autor auch hauptsächlich in mechanischen Momenten die Ursache der Erkrankung finden zu müssen. Die Erkrankten seien meist männliche jugendliche Individuen, die einerseits gelegentlich schwere Körperanstrengung durchzumachen haben, andererseits vor ihrer Erkrankung ein ausschweifendes Leben geführt haben, somit häufigen Blutdrucksteigerungen ausgesetzt waren.

M. Fletscher berichtet ferner über einen typischen Fall von Periarteriitis nodosa. Eine 49jährige Bauerswitwe kommt ins Spital mit hohem Fieber und schon seit vier bis fünf Tage bestehender Schwäche in den Beinen. Die Kranke fieberte hochgradig. Der Harn enthielt Eiweiß. Der Tod erfolgte nach achtwöchiger Krankheitsdauer. Die Sektion ergab weißliche, den Arterien aufsitzende Knötchen im Mesenterium, in der Milz, Nieren und Epikard. Die histologische Untersuchung ergab, daß die Veränderungen an den kleinen Arterien mit Verdickung und Proliferation der Intima beginnen. In der Adventitia kommt es zu einer lebhaften Zellwucherung, die von einer Einwucherung von Leukocyten begleitet ist. Die Media wird schließlich an einer oder an mehreren Stellen durchbrochen oder auch ganz zerstört. Schließlich kommt es zu Thrombenbildung.

Im Jahre 1894 berichtete C. v. Kahlden ebenfalls über einen Fall von Periarteriitis nodosa. Ebenso wie Fletscher findet dieser Autor multiple knotenartige Verdickungen der kleineren Arterien, am zahlreichsten derer des Mesenteriums. Das Gefäßlumen war zumeist stark verengt durch die gewucherte Intima, welche von einer Proliferation des Endothels ausging. Die so entstehenden, lang verästelten spindel- und sternförmigen Zellen durchbrechen Elastica und Muscularis, zerstören dieselben und dringen in die Adventitia vor. In dieser Schicht kommt es dann - - wahrscheinlich etwas später, als die Veränderungen in der Intima beginnen — zu einer starken kleinzelligen Infiltration, wodurch die Dicke derselben bis auf das Zehnfache der normalen steigen kann. Aneurysmenbildung haben weder Fletscher noch v. Kahlden beobachtet.

Ätiologisch glaubt der Verfasser Lues mit Sicherheit ausschließen zu können, vermutet dagegen eine Art der Infektion, die sich wohl vielleicht kulturell nachweisen ließe, wobei es möglich wäre, daß das schädliche Agens zur Zeit des Todes schon aus dem Blute verschwunden ist. In den Organschnitten hat Verfasser keine Mikroben nachweisen können. v. Kahlden verlegt also den Beginn der Erkrankung in die Gefäßintima.

Graf veröffentlichte 1896 ebenfalls einen Fall von Periarteriitis nodosa mit multipler Aneurysmenbildung. Dem mikroskopischen Schlußbefund über die Erkrankung der Gefäße entnehmen wir folgendes: Der Prozeß beginnt mit einer Invasion von aus den Vasa vasorum ausgewanderten Leukocyten in die Adventitia und Muscularis. Sie durchbrechen die letztere sowie die elastischen Membranen und heben das Endothel ab. Dieses beginnt zu wuchern, und aus den glatten Zellen gehen spindelförmige Zellen hervor, ein Gewebe, das durch seine faserige Grundsubstanz charakterisiert ist. Mit dem Auftreten der Leukocyten in die Adventitia beginnt auch eine Vermehrung der Zellen dieser Schicht; mit den Leukocyten lagern sich dann dichte fibrinöse Massen an den verschiedensten Stellen der Wand ab. Muskularis und Elastika verfallen der Nekrose. Sekundär kommt es zur Aneurysmenbildung, die jedoch nicht eintreten muß. In ätiologischer Beziehung läßt Graf die Frage offen zwischen infektiösem Prozeß und Lues. Er findet zwar in verschiedenen Organen, beziehungsweise Arterien Stäbchen und Mikrokokken, schließt jedoch auf postmortale Wachstumsvorgänge. Kulturelle Versuche wurden von ihm aus äußeren Gründen nicht vorgenommen. Es handle sich also doch wahrscheinlich um Lues.

Den nächsten Fall, der in der Literatur veröffentlicht wurde, beobachtete Freund. Nach dessen histologischen Befunde sind vor allem Adventitia und perivaskuläres Gewebe erkrankt. Verfasser findet dabei eine intensiv entzündliche Infiltration von Zellen mit teilweise rundlichem, teilweise spindeligem Kern. Im Initialstadium zeigen die Arterien beinahe ein normales Bild; erst später dringen die Zellen in Media und Elastica vor. Das Lumen wird von einem homogenen Ring umgeben, der sich intensiv mit Eosin färbt, die Amyloidreaktion nicht gibt, nach van Gieson sich gelblichbraun färbt. Diese homogene Schicht entstehe aus der Media. Zuerst geht Media und Elastika zugrunde, erst dann folgt die Intima. Lues schließt Freund als ursächliches Moment völlig aus, macht andererseits jedoch auch keine positiven Angaben. Genannter Befund erinnert lebhaft an die Ergebnisse in meinem Fall und erlaubt ebenfalls die Schlußfolgerung, daß der Prozeß von außen nach innen zu fortschreitet

Veszprémi und Jancso berichten vier Jahre später abermals von einem Fall, wobei ein 14jähriger Knabe von Periarteriitis nodosa betroffen wurde. Der histologischen Zusammenfassung entnehmen wir folgendes: In der Adventitia der feineren Arterien treten in großer Zahl Leukocyten auf, die auch den äußeren Teil der Media überschwemmen, so daß dieselbe defekt wird. Schon in diesem Stadium kann dadurch eine Erweiterung der Gefäßwand erfolgen, die Media wird verdünnt und damit die Elastica, welche infolgedessen zerreißt. Nach einiger Zeit nehmen die emigrierten Zellen ab, und dafür

treten in der Adventitia neue Zellen auf, d. h. junge Bindegewebszellen. Diese dringen dann immer weiter in die Media und später sogar in die Intima vor, wobei die elastischen Fasern teilweise verdrängt, teilweise zerstört werden. Der sogenannte Ring einzelner Autoren entstehe dabei durch Koagulationsnekrose an der Grenze der verdickten Intima und der stark atrophischen Media. Es findet wahrscheinlich eine Durchtränkung des infiltrierten Gewebes mit entzündlichem Exsudat statt, und es ist dies, wie es scheint, ein charakteristischer Effekt der die Periarteriitis nodosa verursachenden pathologischen Einwirkung. Die beiden Forscher sehen jedenfalls die Adventitia als Ursprungsort an, die Verdickung der Intima ist erst eine weitere Folge. Auf Grund der „histologisch" akut auftretenden Entzündung der kleineren Arterien, infolge deren gleich im Anfang Exsudation und weiterhin Nekrose auftritt, vermuten die Autoren, daß die Ursache ein infektiöser Stoff sei, wobei man nicht entscheiden könne, ob die Mikroorganismen lokal einwirken oder deren Toxine.

In den letzten zwei Jahren haben Versé zwei und Mönckeberg eine Veröffentlichung in der Literatur erscheinen lassen. Gelegentlich des 1905 erschienenen Aufsatzes schildert Versé folgenden pathologischen Entwicklungsgang: In der Adventitia und in den äußeren Mediaschichten tritt ein entzündliches Exsudat auf, aus welchem sich bald Fibrin ausscheidet. Die Adventitia reagiert durch Bildung eines zellreichen, gegen die Media vordringenden Granulationsgewebes und Einwanderung von Leukocyten, wobei die Muskelelemente zugrunde gehen. Die Fibrinausscheidung kann bis zur Intima vordringen und das Endothel auf größere Strecken abheben. Innen lagert sich dem Gefäß Fibrin an, das dann sekundär von erhaltenen Intimapartieen überwuchert wird. Dadurch entsteht der die Elastica interna umscheidende homogene Ring. Inzwischen kann durch die Nachgiebigkeit der Gefäßwand ein Aneurysma zustande kommen. Verfasser betont jedoch ausdrücklich, daß die Aneurysmenbildung nicht unbedingt zum Wesen der Periarteriitis nodosa gehört.

Im folgenden werde ich etwas eingehender, speziell über die mikroskopischen Ergebnisse der zwei zuletzt erschienenen Arbeiten berichten. Im Jahre 1905 veröffentlichte Mönckeberg einen Fall von Periarteriitis nodosa. An Serienschnitten durch die betroffenen größeren Arterien, Koronararterien, Arteria hepatica, Äste der Nierenarterien war stets zu konstatieren, daß die Wanderkrankung hauptsächlich nur auf einen Teil der Zirkumferenz des Arterienrohrs beschränkt war und nur ein Teil der Wand aneurysmatisch ausgebuchtet wird. Konstant sind dabei die Veränderungen an Media, Adventitia und den elastischen Grenzmembranen. Die Intimaverdickung kann fehlen oder nur minimale Grade aufweisen. Die Media zeigt sich zuerst aufgelockert, dann treten nekrotische Herde auf, die sich mit Eosin ziegelrot, mit Pikrokarmin gelbrot färben. Die Kerne der Muskelfasern gehen allmählich zugrunde, die ganze Media wird homogenisiert. Die elastischen Membranen gehen dabei zugrunde. An dieser Stelle buchtet sich die Gefäßwand allmählich vor, und es lagern sich thrombotische Massen ab. Die Adventitia ist breitzellig infiltriert, die Infiltration dringt noch weiter in die Media vor und setzt sich aus poly-

morphkernigen Leukocyten wie spindeligen Zellen zusammen. Im Gegensatz zu dem Verhalten dieser relativ großen Arterien findet sich an kleinen Arterien nicht selten die ganze Wand erkrankt.

Verfasser bezeichnet dann die Media in einen homogen fibrinartig sich nach van Gieson braunrot färbenden Ring mit Kerntrümmern verwandelt und die Adventitia durchsetzt von Rundzellen, die einen breiten Hof um den Gefäßquerschnitt bilden; elastische Elemente sind nicht mehr nachzuweisen. Die Elastica externa ist nur mehr stellenweise auf kurze Strecken zu erkennen, die Elastica interna zeigt große Kontinuitätsunterbrechungen. In der Adventitia sind ziemlich zahlreiche ein- und polymorphkernige Rundzellen zu sehen, die auch zwischen die auseinandergedrängten peripheren Mediafasern vorgedrungen sind. An den Venen konnten Veränderungen nicht nachgewiesen werden. Neben veränderten Arterien finden sich auch in jedem Schnitt anscheinend normale Gefäßquerschnitte, in keinem Präparat aber nur die letzteren. M. verlegt den primären Sitz der Erkrankung in die Media und sagt, daß die dortselbst zuerst erfolgende Gewebsläsion durch ihren chemotaktischen Reiz die Leukocyten sowohl wie die nicht seßhaften Zellen jungen Bindegewebes anlocke. Durch die Wucherung wird nicht die Media zerstört, sondern die Zellen wuchern, weil die Media geschädigt ist und ihre Zerfallsprodukte chemotaktisch wirken. Mönckeberg sieht den ganzen Prozeß als exquisit entzündlichen Vorgang an, bezeichnet demnach ätiologisch die Periarteriitis nodosa als Intoxikationskrankheit im weitesten Sinne des Wortes, sei es nun, daß die Bakterien selbst oder deren Toxine die Schädigung herbeiführen.

Die neueste Arbeit über die genannte Erkrankung ist von Versé in diesem Jahr veröffentlicht worden. Ein 33jähriger Patient, der bereits vor zehn Jahren an Rose und Nierenentzündung erkrankt war, kam zur klinischen Beobachtung, und es konnte bei ihm folgende Diagnose festgestellt werden. Nephritis parenchymatosa chronica, Hypertrophie und Dilatation beider Ventrikel, Zirrhosis hepatis, Stauungslunge, Bronchitis, Peritonitis. Unter zunehmendem Kräfteverfall, Durchfällen und Temperatursteigerungen kam der Kranke nach fast fünfwöchigem Aufenthalt zum Exitus letalis.

Die Sektion ergab folgende anatomische Diagnose: Periarteriitis nodosa, vielfach Thrombosen im Gebiete der Mesenterial- und Leberarterien. Nekrosen und Ulzera an Ileum und Kolon, Infarkte an Hoden und Nebenhoden, chronische, interstitielle Nephritis mit fettiger Degeneration. Versé kommt nun auf Grund seiner eingehenden mikroskopischen Beobachtungen zu folgendem Schlußergebnis: „Es handelt sich also um eine wohlcharakterisierte, mehr oder weniger akut verlaufende und schubweise auftretende Erkrankung der kleineren und kleinsten Arterien, deren Entwicklung man sich ungefähr folgendermaßen vorstellen muß. In der Wand der teilweise bereits durch andersartige Prozesse veränderten Gefäße tritt zunächst herdweise eine Durchtränkung mit entzündlichem Exsudat auf, wobei die Fibrinausscheidung bald in der Adventitia, bald in der Media vorherrscht. Auch in die Intima setzt sie sich fort, das Endothel des Gefäßes abhebend, stets aber im Anschluß an stärkere Exsudationen in der Media, deren spezifische Elemente in diesen Herden

zugrunde gehen. Sehr rasch erfolgt nun eine starke Zellproliferation und Zellinfiltration der Adventitia, beginnend an der Grenze gegen die Media. Es entsteht ein in seiner Ausdehnung etwas wechselndes Granulationsgewebe, dessen zellige Bestandteile insofern eine gewisse Gruppierung erkennen lassen, als in den äußeren Abschnitten die kleinen Rundzellen und Leukocyten reichlicher anzutreffen sind. Je nach dem Grad der Entzündung und dem Alter kann diese teilweise nur geringe Zellvermehrung in der Adventitia fast das einzige manifeste Zeichen des Prozesses bilden.

Bei weiterer Progredienz verschmelzen die in den innersten Wandschichten zuerst herdförmig entstandenen fibrinösen Exsudate miteinander und mit sekundär der Innenfläche angelagerten dünnen Fibrinstreifen. Dadurch, daß diese nun später wieder von besser erhaltenen Stellen durch eine Wucherung der Intima gleichsam überhäutet werden, entsteht ein aus dichten Massen gebildeter, die Membrana fenestrata einhüllender breiter Ring, durch dessen Homogenisierung und etwas schwankendes tinktorielles Verhalten leicht eine hyaline Degeneration der betreffenden Wandschichten vorgetäuscht wird. Längst vor dem Auftreten dieser letzt geschilderten Erscheinungen hat das Gefäß eine mehr zirkumskripte oder mehr diffuse Ausdehnung erfahren, und es scheint, als ob die Widerstandsfähigkeit der ebenfalls geschädigten Elastica interna von ausschlaggebender Bedeutung für die Bildung echter Aneurysmen ist. Bruchstücke der Elastica lassen sich meist an verschiedenen Stellen der Wand, auch der größeren Aneurysmen nachweisen.

Infolge der durch die mannigfachen Thrombosen bedingten Zirkulationshindernisse kommt es in den weiter stromaufwärts gelegenen Arterienabschnitten durch die starke Stauung zu Zerreißung der Elastica interna und zu ausgedehnten dissezierenden Blutungen in Media und Adventitia, ja zur Bildung mehr geschlossener Aneurysmata dissecantia, wobei die Schädigung der Gefäßwand, sei es durch den vorliegenden spezifischen Prozeß selbst, sei es durch anderweitige Erkrankungen, eine erhebliche Rolle zu spielen scheint."

Auf Grund dieses kurzen Überblickes der mir zugänglichen Literatur müssen wir also die in unserem Fall vorliegende Erkrankung als Periarteriitis nodosa auffassen. Makroskopisch wurden ja bei der Sektion nirgends Knötchen gefunden; wie aber mehrere Autoren behaupten, braucht es gar nicht zur Bildung von Aneurysmen zu kommen, die lediglich als Folgeerscheinung aufzufassen sei. Die Frage über den primären Sitz der Erkrankung wird von den einzelnen Forschern verschieden beantwortet und demgemäß auch der ganze krankhafte Vorgang verschieden beurteilt. Während die früheren Arbeiten das Primäre jeweils in einer der drei Wandschichten suchen, sprechen die neueren Arbeiten doch mehr davon, daß, wie V e r s é sagt „der Prozeß von außen nach innen fortschreitet". Auch in meinem Falle finden wir mehr-

fach an den kleineren Arterien der Niere und Ureterenwand bereits eine zellige Infiltration der Adventitia, ohne daß dabei Media oder Intima irgendwelche erkennbaren Veränderungen aufweisen. Der Prozeß könnte also in der Adventitia beginnen. Allerdings betont Mönckeberg mit Recht, daß die Media bereits geschädigt sein kann, ohne daß wir dies mit unseren gegenwärtigen Hilfsmitteln oder Färbungsmethoden erkennen können; diese bereits uns nicht zu Gesicht gebrachte Veränderung der Muskelhaut verursacht dann auf chemotaktischem Wege bereits eine Infiltration der Adventitia. Das Primäre läge also in der Media. Von sehr großer Bedeutung erachte ich das Verhalten der beiden elastischen Membranen. Viele Gefäße zeigen die Elastica externa nur mehr in Resten vorhanden, dagegen die elastische Innenhaut völlig intakt. Der Prozeß schreitet also sicherlich in der Richtung der Ernährungsströmung von außen nach innen vor. Ob nun die Erkrankung in der Adventitia oder Media ihren Anfang nimmt, ist nach meiner Ansicht nicht von so großer Wichtigkeit, da vielleicht auch beide gleichzeitig erkranken können. Die in meinem Fall mit Sicherheit nachgewiesene infektiöse Ursache bewirkt eben in den beiden Außenhäuten die ihnen histologisch charakteristische Reaktion. An der Adventitia finden wir Infiltration mit Lympho- und Leukocyten, an der Media Degeneration und Nekrose. An der Grenze beider Schichten finden wir das entzündliche Exsudat, das die genannte Aufquellung der Media bewirkt und sich dann mit strahlenförmigen Fortsätzen in die Adventitia erstreckt. Durch diese hochgradigen Ernährungsstörungen degeneriert dann allmählich die Media, die Kerne verschwinden, und wir finden nur mehr einen homogenen, strukturlosen Ring an ihrer Stelle. Schreitet der Prozeß dann fort, dann wird auch die Elastica interna durchbrochen, und das Gefäß ist jeglicher Dehnung ausgesetzt. Sekundär erkrankt auch die Intima; die Innenhaut wird entweder durch das vordringende fibrinöse Exsudat abgehoben, oder durch die infektiöse Ursache direkt angegriffen, jedenfalls wird eine Wucherung der Endothelzellen angeregt, die sich dann über den ursprünglich befallenen Abschnitt zirkulär weiter ausdehnen kann. Ist die Intima erkrankt, dann lagern sich zudem thrombotische Massen an, und sekundär kann es dann zur vollständigen Obliteration oder hochgradigen Verengerung des Gefäßlumens kommen. Es

gelingt also ganz gut, diese Veränderungen der kleineren Gefäße mit einander in Einklang zu bringen, wenn wir bedenken, daß die einzelnen Gefäßbilder die verschieden weit fortgeschrittenen Stadien eines und desselben Vorganges darstellen. Wie kommt es nun zur Erkrankung beziehungsweise Thrombose der Arteria lienalis und Arteria gastro-epiploica sin. in unserem Fall? Es wäre möglich, auf dem Wege der Vasa vasorum. Eichhorst hat einen Fall von multipler Thrombose veröffentlicht, wobei er ähnliche Wandveränderungen der Gefäße findet wie die Forscher der Periarteriitis nodosa. Obwohl Mikroben in diesem Fall nicht nachweisbar waren, behauptet Eichhorst, daß jedenfalls Bakterien oder deren Toxine in die Vasa vasorum verschleppt wurden und so die ebenfalls von außen nach innen fortschreitende Veränderung herbeiführten. Ein Anhaltspunkt für diese Erklärung läge vielleicht darin, daß gerade die Vasa vasorum der zwei bezeichneten größeren Arterien so hochgradig verändert waren. Trotzdem halte ich es ebenso für nicht ausgeschlossen, daß die Erkrankung der größeren Arterien primär auf demselben Wege zustande gekommen ist wie die der kleineren.

Bei der kurzen Literaturübersicht habe ich die Frage der Ätiologie der Periarteriitis schon mehrfach berührt. Eine mechanische Theorie muß wohl in Übereinstimmung mit der Mehrzahl der Autoren verneint werden. Die Zahl derjenigen Menschen, welche starken und häufigen Blutdruckschwankungen ausgesetzt sind, steht wohl in keinem Verhältnis zur geringen Zahl von Erkrankungen an Periarteriitis nodosa. Von mehreren Beobachtern wird Lues als Ursache angegeben; die Beweise dafür sind meist unzureichend, vielfach wird die Diagnose nur per exclusionem gestellt.

Die meisten Forscher vermuten eine bakterielle Infektion, wobei entweder die Bakterien selbst oder deren Toxine die primäre Läsion bewirken. Die Bestätigung dieser Vermutung liefert der von mir beschriebene Fall, indem sich die charakteristischen Veränderungen der Periarteriitis nodosa im Anschluß an eine Staphylokokkensepsis feststellen ließen.

Literatur.

1. Aufrecht, „Pathogenese der Nephritis“. Deutsches Archiv f. klin. Medizin 1894, Bd. 52.
2. Crooke, „Zur pathol. Anatomie des Scharlachs“, Fortschritte der Medizin, 1885, Bd. 3.
3. Eichhorst, „Multiple Thrombosen“, Deutsches Archiv f. klin. Medizin, 1904, Bd. 80.
4. Fischl, „Beiträge zur Histologie der Scharlachniere“, Zeitschrift für Heilkunde 1883.
5. Fletscher, „Über die sogenannte Periarteriitis nodosa“, Zieglers Beiträge, Bd. 11.
6. Freund, „Zur Kenntnis der Periarteriitis nodosa“, Deutsches Archiv für klin. Medizin, Bd. 62.
7. Graf, „Über einen Fall von Periarteriitis nodosa mit multipler Aneurysmenbild., Zieglers Beiträge, Bd. 19.
8. v. Kahlden, „Über Periarteriitis nodosa“, Zieglers Beiträge, Bd. 15.
9. Kussmaul und Maier, „Über eine bisher nicht beschriebene eigentümliche Arterienerkrankung usw., Deutsches Archiv f. klin. Medizin. Bd. 1.
10. Mönckeberg, „Über Periarteriitis nodosa“, Zieglers Beiträge, Bd. 38.
11. P. Meyer, „Über Periarteriitis nodosa.“, Virchows Archiv, Bd. 74.
12. Veszpremi und Zancso, „Über einen Fall von Periarteriitis nodosa“, Zieglers Beiträge, Bd. 34.
13. Versé, „Über Periarteriitis nodosa“, Münchener med. Wochenschrift 1905, Nr. 38.

Derselbe, „Über Periarteriitis nodosa“, Zieglers Beiträge, Bd. 39.

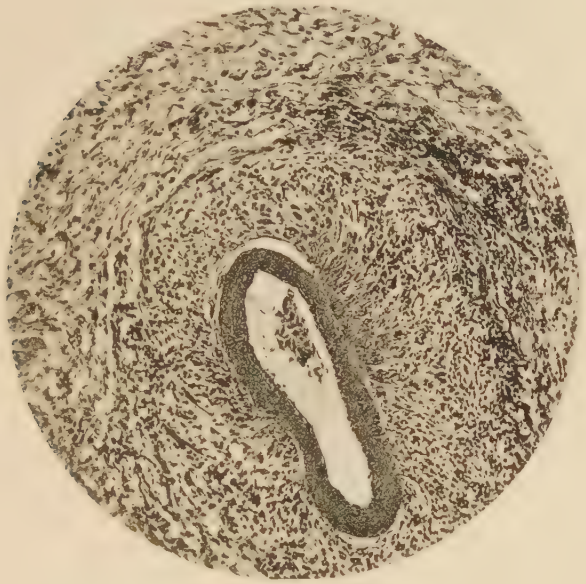

Fig. 1.

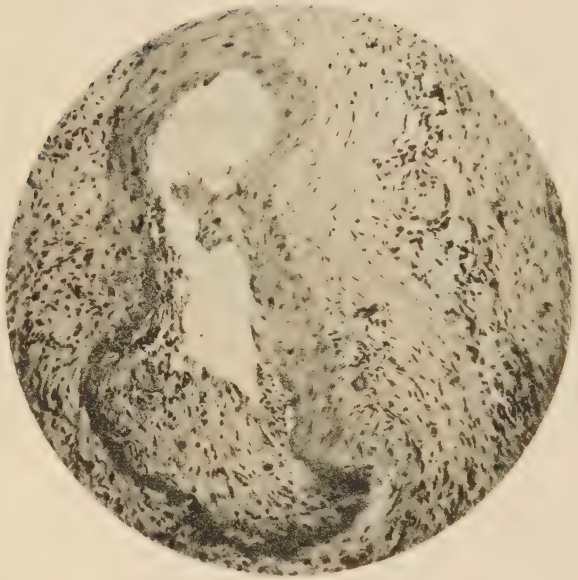

Fig. 2.

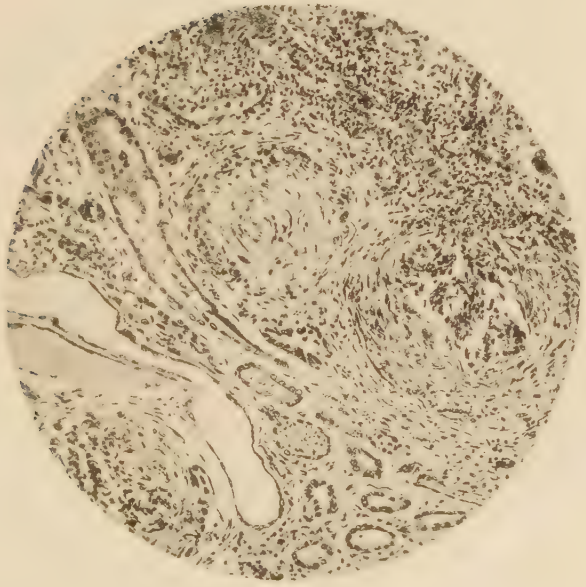

Fig. 4.

Fig. 3.